

# Bir Köpekte *Linognathus setosus* (von Olfers, 1816) (Phthiraptera: Anoplura) Enfestasyonu Olgusu

## A Case of *Linognathus setosus* (von Olfers, 1816) (Phthiraptera: Anoplura) Infestation in a Dog

Onur Ceylan<sup>1</sup>, Ceylan Ceylan<sup>1</sup>, Önder Öztürk<sup>2</sup>, Bilal Dik<sup>1</sup>

<sup>1</sup>Selçuk Üniversitesi Veteriner Fakültesi, Parazitoloji Anabilim Dalı, Konya, Türkiye

<sup>2</sup>Selçuk Üniversitesi Sağlık Bilimleri Enstitüsü, Parazitoloji Anabilim Dalı, Konya, Türkiye

Cite this article as: Ceylan O, Ceylan C, Öztürk Ö, Dik B. Bir Köpekte *Linognathus setosus* (von Olfers, 1816) (Phthiraptera: Anoplura) Enfestasyonu Olgusu. Türkiye Parazit Derg 2020;44(2):118-6.

### ÖZ

Bu olgu sunumu; özel bir kliniğe huzursuzluk ve kaşıntı sebebiyle götürülen 2 yaşında, erkek, Rottweiler ırkı bir köpekte tespit edilen *Linognathus setosus* (von Olfers, 1816) hakkında bilgi vermek amacıyla hazırlanmıştır. Ektoparazitler yönünden muayenesi yapılan köpeğin özellikle baş, boyun ve sırt bölgelerinde bitlere rastlanmıştır. Köpek üzerinden 4 dişi, 2 erkek ve 9 nimf olmak üzere 15 bit toplanmıştır. Toplanan bitler %70 etanol (C<sub>2</sub>H<sub>5</sub>OH) içeren eppendorf tüplere konularak tür identifikasyonu için Selçuk Üniversitesi Veteriner Fakültesi, Parazitoloji Anabilim Dalı'na gönderilmiştir. Gönderilen bitler laboratuvarında %10 potasyum hidroksit solüsyonunda saydamlaştırılıp alkol serilerinden (%70 - %99 etanol) geçirildikten sonra Kanada balsam ile lam üzerine yapıştırılmış ve mikroskopik olarak incelenmiştir. Bitler *L. setosus* olarak teşhis edilmiştir. Bu türün Türkiye'de görüldüğü bildirilmekle birlikte; morfolojik yapısı, biyolojisi ve yaygınlığıyla ilgili herhangi bir makaleye rastlanmamıştır. Bu nedenle bu alanda çalışan bilim insanları ve veteriner hekimleri bilgilendirmek amacıyla *L. setosus*'un morfolojik özellikleri hakkında ayrıntılı bilgi verilmiştir.

**Anahtar Kelimeler:** Anoplura, kan emici bit, köpek, Linognathidae, Rottweiler

### ABSTRACT

This case report was prepared to give information about *Linognathus setosus* (von Olfers, 1816) detected on a 2-year-old male Rottweiler breed dog which was brought to a private veterinary clinic due to restlessness and itching. Lice were found especially on the head, neck and back regions of the dog in the examination for ectoparasites. Four female, 2 male and 9 nymph lice were collected from dog. The collected lice were preserved in eppendorf tubes containing 70% ethanol (C<sub>2</sub>H<sub>5</sub>OH) and were sent to the Department of Parasitology, Faculty of Veterinary Medicine Selçuk University for species identification. In the laboratory, the lice were left to be transparent in a 10% potassium hydroxide solution and passed through a series of alcohols (70% - 99% ethanol), glued onto the slide with Canadian balsam and examined microscopically. Lice were identified as *L. setosus*. Although this species has been reported in Turkey, there is no article about its morphological structure, biology and prevalence. Therefore, detailed informations about the morphological features of *L. setosus* are given to inform veterinarians and scientists working in this field.

**Keywords:** Anoplura, blood-sucking louse, dog, Linognathidae, Rottweiler

### GİRİŞ

Bitler (Phthiraptera) dünya genelinde köpeklerde enfestasyonlara sebep olan, iklimin pire ve keneler için elverişsiz olduğu soğuk iklime sahip ülkelerde yaygın olarak görülen ektoparazitlerdendir.

Bitler konak spesifiteleri oldukça yüksek zorunlu ektoparazitler olup, beslenme şekillerine göre çiğneyici bitler (Ischnocera, Amblycera) ve emici bitler (Anoplura) olarak ayrılırlar. Bitler hayatlarının tamamını konak üzerinde geçirirler ve bazı türler konak vücudunda belirli yerleri tercih ederler.



Geliş Tarihi/Received: 25.10.2019 Kabul Tarihi/Accepted: 4.02.2020

**Yazar Adresi/Address for Correspondence:** Ceylan Ceylan, Selçuk Üniversitesi Veteriner Fakültesi, Parazitoloji Anabilim Dalı, Konya, Türkiye  
Tel/Phone: +90 534 716 15 01 E-Posta/E-mail: ceylanilhan@selcuk.edu.tr ORCID ID: orcid.org/0000-0001-8072-2983

Konaklarından ayrıldıklarında birkaç günden fazla hayatlarını devam ettiremezler. Bu nedenle bitlerde bulaşma doğrudan temas yoluyla olmaktadır. Bununla birlikte kontamine fırçalar, taraklar ve çeşitli malzemeler de bulaşmada rol oynamaktadır (1-3).

Köpeklerde *Linognathus setosus* (von Olfers, 1816), *Heterodoxus spiniger* (Enderlein, 1909) ve *Trichodectes canis* (De Geer, 1778) olmak üzere üç bit türü tespit edilmiştir. Bu türlerden; kan emici bir bit türü olan *L. setosus* ile çiğneyici bir bit türü olan *T. canis*, *H. spiniger*'e oranla daha yaygın olarak görülmektedir (3). Her iki türün de erişkinleri ve sirke olarak bilinen yumurtaları çıplak gözle görülebilmesinden dolayı bitlerin dışında kalan diğer ektoparazitlerden ayırt edilmeleri oldukça kolaydır. Kan emici bitler sindirim sistemlerindeki kanın miktarına bağlı olarak genellikle çiğneyici bitlerden daha büyüktürler ve ayrıca renkleri de gri ile koyu kırmızı arasında değişmektedir. Kan emici bitlerin baş genişlikleri torakstan daha dardır ve ağız yapıları kan emmek için uzamıştır. Çiğneyici bitlerde ise baş torakstan daha geniştir. Ayrıca kan emici bitlerden farklı olarak sarı renktedirler ve kan emici bitlere kıyasla daha yavaş hareket ederler (4). *L. setosus* köpeklerde pedikülozise sebep olmasının yanı sıra çeşitli patojenlere de vektörlük yapması bakımından da önem taşımaktadır (5).

*L. setosus* özellikle köpeklerin boyun, omuz ve kulak bölgelerine yerleşmektedir. Hafif enfestasyonlar küçük irritasyonlara sebep olurken şiddetli enfestasyonlarda deride irritasyon ve kaşıntı, anemi, uykusuzluk, sinirlilik, alopesi ve tüylerde mat bir görüntü meydana gelmektedir. Enfestasyonlar genellikle hijyen koşullarının iyi olmadığı yerlerde barındırılan köpeklerde daha yaygın olarak görülmektedir (1,3).

Türkiye'de *Linognathidae* ailesi içerisinde 7 türün varlığı bildirilmiştir. Bu türleri *L. africanus* (Kellog and Paine, 1911), *L. vituli* (Linnaeus, 1758), *L. ovillus* (Neumann, 1907), *L. pedalis* (Osborn, 1896), *L. setosus* (Von Olfers, 1816), *L. stenopsis* (Burmeister, 1838) ve *Solenopotes capillatus* (Enderlein, 1904) olarak sıralamak mümkündür (6). *L. setosus*'un Türkiye'deki köpeklerde varlığı ile ilgili bilgi bulunmakla birlikte (6,7), bu konuda yapılmış herhangi bir çalışma veya olgu sunumuna rastlanmamıştır. Bu olgu sunumu Türkiye'de *L. setosus*'un varlığının bildirildiği ilk çalışma olması bakımından önem taşımaktadır. Bu nedenle *L. setosus*'un morfolojik özellikleri hakkında ayrıntılı bilgi verilerek, bu alanda çalışan bilim insanlarını ve veteriner hekimleri bilgilendirmek amacıyla bu makale hazırlanmıştır.

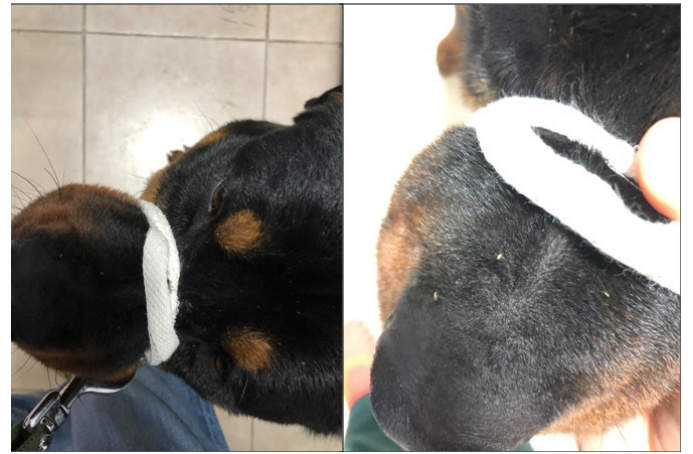## OLGU SUNUMU

Kocaeli'deki özel bir veteriner kliniğine 2018 Mart ayında ektoparazit enfestasyonuna bağlı kaşıntı ve huzursuzluk şikayeti ile götürülen 2 yaşında, sahipli, erkek, Rottweiler ırkı bir köpeğin genel klinik muayenesi yapılmış ve köpeğin özellikle baş, boyun ve sırt bölgelerinde bitlere rastlanmıştır (Şekil 1). Görülen bitlerin bir kısmı pensle toplanarak içerisinde %70 etanol bulunan eppendorf tüplere konulmuş ve Selçuk Üniversitesi Veteriner Fakültesi, Parazyoloji Anabilim Laboratuvarı'na gönderilmiştir. Bitler %10 potasyum hidroksit solüsyonunda saydamlaştırılıp, distile suda yıkandıktan ve alkol serilerinden (%70 - %99 etanol) geçirildikten sonra Kanada balsamı ile lamlara yapıştırılmış ve Leica DM 750 marka ışık mikroskopunda incelenmişlerdir. Mikroskopik incelemeler sonunda ilgili literatürler (8,9) yardımıyla, bitlerin *L.*

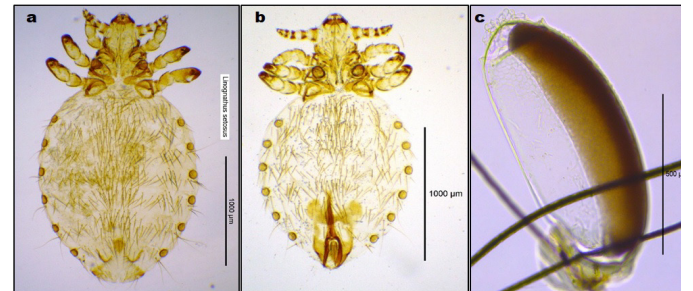
*setosus* olduğu tespit edilmiştir. Köpek üzerinde *L. setosus*'ların dişi, erkek ve nimflerinin yanı sıra setalara yapıştırılmış çok sayıda yumurtaya da rastlanılmıştır. Köpeğin üzerinden dört dişi (Şekil 2A), iki erkek (Şekil 2B), dokuz nimf ve çok sayıda yumurta (Şekil 2C) toplanmıştır.

## Morfolojik Özellikleri

Bu çalışmada toplanan dişi ve erkek *L. setosus*'lara ait bazı morfolojik yapılar ve ölçümler Şekil 3'te gösterilmiştir. Ölçümlerde dişi *L. setosus*'ların ortalama büyüklüğünün 2,34 mm olduğu belirlenmiştir. Morfolojik incelemelerde başın uzunluğunun genişliğinden biraz daha fazla olduğu, antenlerin neredeyse başın orta kısmından çıktığı, preantennal bölgenin iyi gelişmiş, lateral kenarlarının düz ve apeksin ise küt sonlandığı belirlenmiştir. Ayrıca postantennal bölgenin lateral kenarlarının birbirlerine paralel oldukları belirlenmiştir. Abdomenin geniş ve oval yapıda, ince setalarla kaplı olduğu ve ventral yüzeye göre dorsal yüzeyinde daha sık seta bulunduğu gözlenmiştir (Şekil 3A). Gonopofizlerin kısa ve geniş yapıda olduğu, posterior marginlerinin geniş ve yuvarlağımsı olduğu görülmüştür. Ayrıca kısmen uzun bir seta sırasına sahip olduğu belirlenmiştir (Şekil 3B). Erkek *L. setosus*'ların da genel olarak dişiye benzemekle birlikte, daha küçük bir vücut yapısına sahip olduğu görülmüştür. Abdomenin dişiye kıyasla daha az setalı (Şekil 3C) olduğu ve dorsal yüzeyin posterior kısımlarının neredeyse setasız olduğu belirlenmiştir. Genitalinin iyi gelişmiş ve kalkan şeklinde olduğu görülmüştür (Şekil 3D). Belirlenen özellikler ve ölçümler sonucu elde edilen bulguların Ferris (8) ve Tuff (9)'in belirtmiş olduğu morfolojik özelliklerle uyumlu olduğu tespit edilmiştir.

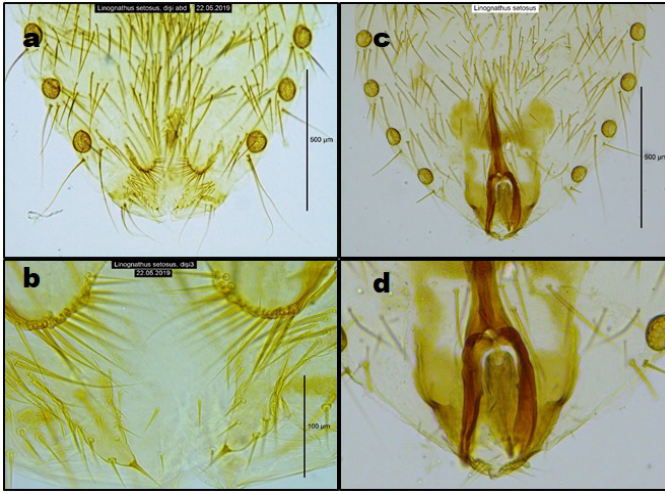


Şekil 1. *Linognathus setosus* ile enfeste köpek, orijinal



Şekil 2. *Linognathus setosus*: dişi (A), erkek (B), yumurta (C), orijinal





**Şekil 3.** *Linognathus setosus*: A-B; dişi, abdomen (A), gonopofiz (B), C-D; erkek, abdomen (C), genitalia (D), orijinal

## TARTIŞMA

*T. canis*, *L. setosus* ve *H. spiniger* gibi bit türleri köpeklerde pedikülozise neden olurlar. Bunlardan *L. setosus* kan emerek beslenmekte, diğerleri ise epidermal doku kalıntıları ve sebaceous sekresyonlarla beslenmektedir. Bit enfestasyonlarında kaşıntı, alopesi, huzursuzluk, sinirlilik, anemi ve tüylerde matlaşma gibi çeşitli bozukluklar ortaya çıkabilmektedir. *L. setosus* enfestasyonları Spaniel, Basset Hounds ve Afghan Hounds gibi uzun tüylü köpek ırklarında nispeten daha sık görülmektedir (10-12). Bu olguda da enfeste köpekte benzer klinik semptomlar ile karşılaşmıştır. Rottweiler ırkı köpek özellikle kaşıntı ve huzursuzluk problemi nedeniyle kliniğe götürülmüştür. Bu olguda farklı olarak daha çok Spaniel, Basset Hounds ve Afghan Hounds gibi uzun tüylü köpek ırklarında rastlanan *L. setosus* enfestasyonuna bu kez kısa tüylü bir köpek ırkı olan Rottweiler'de rastlanmıştır.

Dünya genelinde *L. setosus*'un yaygınlığı ve tedavisine yönelik yapılan birçok çalışma mevcuttur (13-19). Kumsa ve ark. (18) Etiyopya'da yapmış oldukları bir çalışmada incelemiş oldukları 200 adet köpeğin %97'sinin en az bir ektoparazit ile enfeste olduğunu bildirmişlerdir. Çalışmada birçok pire ve kene türünün yanı sıra 3 farklı bit türü (*L. setosus* %1,5, *H. spiniger* %5, *T. canis* %0,5) ile karşılaşmışlardır. Ayrıca enfestasyona sebep olan tür çeşitliliğinin tespiti ve bu türlerin zoonoz patojenlerin bulaşmasındaki rollerinin belirlenmesi konusunda ileri çalışmalara ihtiyaç olduğunu belirtmişlerdir. İran ve Irak sınır bölgesinde yapılan başka bir çalışmada ise *L. setosus*'un yaygınlığı %20,57 olarak tespit edilmiştir (16). *L. setosus*'un Türkiye'de de görüldüğüyle ilgili kaynaklar mevcut olsa da, nerede ve ne zaman tespit edildiğiyle ilgili bilgiler yetersizdir (6,7). Türkiye'de sadece 1965 basımı bir kitap (7) ve bu kitabı kaynak gösteren bir derlemede (6) varlığı bildirilen *L. setosus*'un yaygınlığı veya varlığı ile ilgili başka herhangi bir literatüre rastlanmamıştır. Bu makale, daha önce Türkiye'deki köpeklerde varlığı bildirilmesine rağmen enfestasyonun nerede ve ne zaman olduğu ile ilgili bilgilerin yetersiz kaldığı *L. setosus* enfestasyonu hakkındaki ilk makaledir. Bu çalışmada, bu türün morfolojik özellikleri hakkında bilgi verilmiş ve ayrıca ilgili şekillerle makale desteklenmiştir.

## SONUÇ

Sonuç olarak; Türkiye'deki köpeklerde bit türleriyle ilgili yeterince araştırma bulunmamakta, belirtilen türlerin yaygınlıkları ve zararları bilinmemektedir. Bu nedenle, bu konularda daha kapsamlı araştırmaların yapılmasına ihtiyaç vardır. Ayrıca daha çok İskandinav ülkeleri gibi soğuk iklim şartlarında yaşayan köpeklerde enfestasyonlara sebep olan kan emici bitlerin Türkiye'de de enfestasyonlara sebep olabileceği unutulmamalı ve bu yönde gerekli tedbirler alınmalıdır.

### \* Etik

**Hasta Onayı:** Makalede açıklanan bitler Kocaeli'de bulunan özel bir veteriner kliniğine getirilen sahipli bir köpeğin üzerinden toplanarak, sahibinin bilgisi dahilinde, teşhis amacıyla laboratuvarımıza gönderilmiştir.

**Hakem Değerlendirmesi:** Editörler kurulu tarafından değerlendirilmiştir.

### \* Yazarlık Katkıları

Konsept: O.C., C.C., Ö.Ö., B.D., Dizayn: O.C., C.C., Ö.Ö., B.D., Veri Toplama veya İşleme: Ö.Ö., B.D., Analiz veya Yorumlama: O.C., C.C., Ö.Ö., B.D., Literatür Arama: O.C., C.C., Yazan: O.C.

**Çıkar Çatışması:** Yazarlar tarafından çıkar çatışması bildirilmemiştir.

**Finansal Destek:** Yazarlar tarafından finansal destek almadıkları bildirilmiştir.

## KAYNAKLAR

- İnci A, Düzülü Ö, Yıldırım A. Phthiraptera (Bitler). Karaer KZ, Dumanlı N editors. In: Arthropodoloji. Medisan Yayınevi, Ankara; 2015.p.137-158.
- Wall R, Shearer D. Lice (Phthiraptera). In: Wall R, Shearer D, editors. Veterinary entomology: Arthropod ectoparasites of veterinary importance. Dordrecht: Springer Netherlands; 1997. p.284-312.
- Williams RE. Lice (Order Phthiraptera). Williams RE (Ed). In: Veterinary Entomology: Livestock and companion animals. CRC press; 2009. p.91-118.
- Sarri S, Nicander S. *Linognathus setosus* and *Trichodectes canis* - the dog lice - in focus. Soum Eilanklaakari 1994;100:372-8.
- Zhang J, Lu G, Kelly P, Zhang Z, Wei L, Yu D, et al. First report of *Rickettsia felis* in China. BMC Infect Dis 2014;14:682.
- İnci A, Yıldırım A, Dik B, Düzülü Ö. Current knowledge of Turkey's louse fauna. Türkiye Parazitol Derg 2010;34:212-220.
- Merdıvenci A. Türkiye'nin entomolojik coğrafyası. Ege Üniv Tıp Fak Yayın 1965;42:114-92.
- Ferris GF. Contributions toward a monograph of the sucking lice. Stanford University Press, California; 1932. p.179-270.
- Tuff DW. A key to the lice of man and domestic animals. The Texas Journal of Science 1977; XXVIII, 1-4, 145-159.
- Kohler-Aanesen H, Saari S, Armstrong R, Pere K, Taenzler J, Zschiesche E, et al. Efficacy of fluralaner (Bravecto™ chewable tablets) for the treatment of naturally acquired *Linognathus setosus* infestations on dogs. Parasit Vectors 2017;10:426.
- Dantas-Torres F, Figueredo LA. *Heterodoxus spiniger* (Enderlein, 1909) on domestic dogs (*Canis familiaris*, L. 1758) from the city of Recife, Pernambuco State, Brazil. Brazil J Vet Res Anim Sci 2007;44:77-80.
- Peralta I, Brilhante I, Mateus T, Calado A. Pediculosis in companion animal: a problematic zoonosis? Exp Pathol Health Sci 2016;8:37-8.
- Hanssen I, Mencke N, Asskildt H, Ewald-Hamm D, Dorn H. Field study on the insecticidal efficacy of Advantage against natural infestations of dogs with lice. Parasitol Res 1999;85:347-8.

14. González-Acuña D, Castro DC, Mey E, Moreno-Salas L. New records of Phthiraptera in domestic mammals in Chile. Arch Med Vet 2005;37:77-8.
15. Gonzales A, Castro DC, Gonzales S. Ectoparasitic species from *Canis familiaris* (Linné) in Buenos Aires province, Argentina. Vet Parasitol 2007;120:123-9.
16. Bahrami AM, Doosti A, Ahmady Asbchin S. Cat and Dogs Ectoparasite Infestations in Iran and Iraq Boarder Line Area. Worl Appl Sci J 2012;18:884-9.
17. Mehlhorn H, Walldorf V, Abdel-Ghaffar F, Al-Quarishy S, Al-Rasheid KAS, Mehlhorn J. Biting and bloodsucking lice of dogs-treatment by means of a neem seed extract (MiteStop®, Wash Away Dog). Parasitol Res 2012;110:769-73.
18. Kumsa B, Abiy Y, Abunna F. Ectoparasites infesting dogs and cats in Bishoftu, central Oromia, Ethiopia. Vet Parasitol Reg Stud Reports 2019;15:100263.
19. Gunnarsson L, Christensson D, Palmer E. Clinical efficacy of selamectin in the treatment of naturally acquired infection of sucking lice (*Linognathus setosus*) in dogs. J Am Anim Hosp Assoc 2005;41:388-94.