

Dört Tavşanda *Psoroptes cuniculi* Enfestasyonu ve İvermektin ile Tedavisi

Handan Hilal ARSLAN¹, Mustafa AÇICI², Şinasi UMUR², Murat HÖKELEK³

Ondokuzmayıs Üniversitesi ¹Veteriner Fakültesi, İç Hastalıkları Anabilim Dalı, ²Veteriner Fakültesi, Parazitoloji Anabilim Dalı; ³Tıp Fakültesi, Tıbbi ve Cerrahi Araştırma Merkezi, Samsun, Türkiye

ÖZET: Bu çalışma, *Psoroptes cuniculi* ile doğal enfeste dört tavşanda ivermektinin tedavi ve hasta hayvanlarla temas etmiş 10 tavşanda koruyucu etkinliğini belirlemek amacıyla yapılmıştır. Bu amaçla enfeste ve şüpheli tavşanlara 400 µg/kg dozda, subkutan yolla tek doz ivermektin uygulanmıştır. İlacın etkinliği; iki haftalık süreç boyunca klinik belirtiler, tedavi sonunda canlı etken saptanmaması ve yeni klinik vakaların ortaya çıkmaması esasına göre değerlendirilmiştir. Hasta tavşanların üçünde ilaç uygulamasını takip eden 7. günde klinik iyileşme ve etken eliminasyonu gerçekleşirken, menenjit benzeri semptomlar gösteren bir tavşan ölmüştür. Koruyucu ilaç kullanılan 10 hayvanda yeni klinik vaka görülmemiştir. Sonuç olarak, tavşanlarda tek doz ivermektin uygulamasının psoroptik uyuzu tedavi ettiği ve hasta hayvanlarla teması olan tavşanlarda koruyucu olduğu anlaşılmıştır.

Anahtar Sözcükler: Psoroptik uyuz, tavşan, ivermektin.

Psoroptes cuniculi Infestation in Four Rabbits and Treatment with Ivermectin

SUMMARY: *Psoroptes cuniculi* for treatment and in 10 rabbits in contact with the infested animals for protection. The efficacy of the drug was evaluated based on the clinical signs, the absence of live mites and new clinical cases during a period of least two weeks. Elimination of clinical signs and mites were seen in three rabbits seven days after the ivermectin injection, but one rabbit, which had meningitis-like signs, died. Also, no new cases occurred in the other ten rabbits. These results suggest that an application of ivermectin can completely eliminate mites from rabbits naturally infested with *P. cuniculi* and that it was also a sufficient method for protection from contact infestation.

Key Words: Psoroptic mange, rabbit, ivermectin

GİRİŞ

Evcil ve yabani tavşanların zorunlu paraziti olan *Psoroptes cuniculi* tüm dünyada yaygın olarak görülen bir uyuz etkenidir (1). Etken genellikle kulaklarda enfestasyon oluşturmakta ve kulak kepçesine yerleşerek hasar şekillendirmektedir (5, 11). Hastalık tavşanlarda gelişme geriliği ve ekonomik kayba yol açtığı gibi laboratuvar hayvanı olarak kullanılan tavşanlarda da ağır enfestasyonlar oluşturabilmekte ve ölümlere neden olmaktadır (7, 11). Hastalığın klinik belirtileri; şiddetli kaşıntı, ağrı, huzursuzluk, kulak kepçesinde kabuklanma ve serum eksudasyonu sonucu oluşan irritasyon nedeniyle başın sallanması şeklindedir (1). Ayrıca hayvanlarda vestibular disfonksiyon ve sekonder mikroorganizmalarla komplikasyon sonucu öldürücü olabilen menenjit tablosu görülebilmektedir (11, 12). Özellikle laboratuvar hayvanlarında şiddetli enfeksiyonlarda

immün fonksiyonların değişebileceği öne sürülmektedir (1).

Tavşanlarda kulak uyuzu tedavisinde geleneksel olarak organik fosforlu insektisidler, piretroidler, amitraz, sülfür, benzil benzoat solüsyonları ve çeşitli bitki preparatları kullanılmasına karşın piretroidler, avermektin ve milbemycin türevleri tercih edilmektedir (2, 11, 14). Avermektin grubu antiparaziter ilaçlar arasında ivermektin, abamektin, doramektin, eprinomektin ve selamektin etken maddeleri yer almaktadır (8, 13).

Bu çalışma, Yeni Zelanda tavşanlarında *P. cuniculi* enfestasyonunda, ivermektinin tedavi edici ve koruyucu etkisini belirlemek amacıyla yapılmıştır.

GEREÇ VE YÖNTEM

Hayvan Materyali: Çalışmada, Ondokuz Mayıs Üniversitesi Tıp Fakültesi Tıbbi ve Cerrahi Araştırma Merkezinde deneysel çalışmalar için kullanılan ve yaşları dokuz ay ve bir yıl arasında değişen, dış kulak yolunda uyuz lezyonları görülen beyaz renkli dört (üç dişi, bir erkek) Yeni Zelanda ırkı tavşan ile aynı birimde hasta hayvanlarla temas halinde olan, ancak klinik olarak uyuz lezyonları bulunmayan 10 tavşan kullanıldı.

Makale türü/Article type: **Araştırma / Original Research**

Geliş tarihi/Submission date: 15 Şubat/15 February 2008

Düzeltilme tarihi/Revision date: -

Kabul tarihi/Accepted date: 07 Nisan/07 April 2008

Yazışma /Corresponding Author: Şinasi Umur

Tel: (+90) (362) 457 69 21 Fax: (+90) (362) 457 69 22

E-mail: sumur@omu.edu.tr

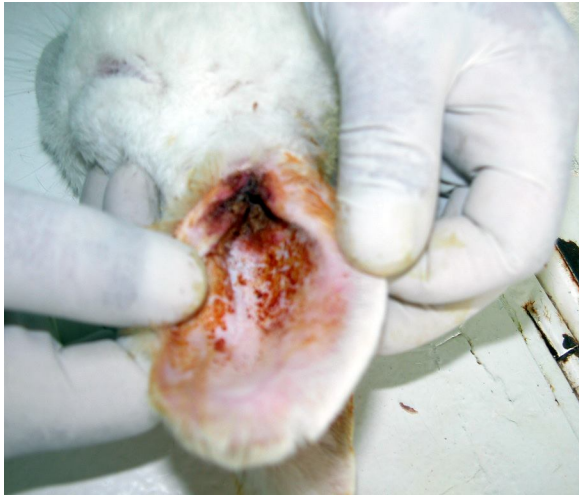Tanı: Tüm hayvanların dış kulak yolu otoskop ile muayene edildi ve enfestasyondan şüpheli tavşanlardan kulak kiri ve kulak kepçesinden kazıntı örneği alındı. Bu materyaller %10'luk KOH solüsyonu içinde bekletildikten sonra uyuz etkenleri yönünden stereomikroskopta incelendi.

Tedavi: Hasta hayvanların dış kulak yolu ve kulak kepçesindeki kabuklu lezyonlar ile eksudasyon birikintileri antiseptik solüsyonlarla (PVP-iyot solüsyonu) yumuşatılarak temizlendikten sonra, tedavi amacıyla 400 µg/kg dozda ivermektin serum fizyolojik ile sulandırılarak subkutan yolla tek doz olarak uygulandı (6). Aynı ortamda barındırılan ve lezyonlu hayvanlarla temas etmiş, ancak uyuz lezyonu görülmeyen 10 tavşana da 400 µg/kg dozda ivermektin subkutan yolla koruyucu amaçla uygulandı.

Menenjit komplikasyonu düşünülen bir hastada antiparaziter tedaviye ek olarak antibiyotik (oksitetrasiklin hidroklorür) ve vitamin (A, B, C, D, E, K vitamin kombinasyonu) uygulandı.

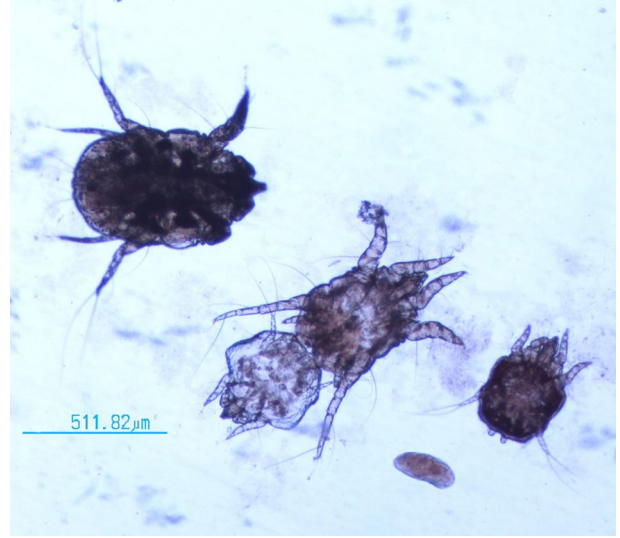
BULGULAR

Hasta hayvanların genel muayenesinde kulak kepçesinde yoğun eksudasyon ve kalınlaşma (Şekil 1) görülmüş, kulaktan alınan materyalde stereomikroskopta *P. cuniculi*'nin yumurta, larva, nimf ve erginleri tespit edilmiştir (Şekil 2).



Şekil 1. Dış kulak yolu ve kulak kepçesinde *P. cuniculi*'ye bağlı eksudasyon ve kalınlaşma.

Enfeste tavşanların birinde, başın dengede tutulamaması, koordinasyon bozukluğu ve parsiyal tortikollis bulguları ile çevreye ilgide azalma ve depresyon saptanmıştır. Hasta tavşanda klinik muayenede psoroptik uyuza bağlı menenjit tablosu olabileceği düşünülmüştür (Şekil 3). Diğer tavşanlarda dış kulak kanalı ve kulak kepçesinde kötü kokulu eksudasyon, kabuklanma, kaşıntı ve iştahta azalma semptomları olmakla beraber menenjit bulgusuna rastlanmamıştır.



Şekil 2. Tavşanlarda saptanan ergin dişi ve çiftleşme halinde erkek ve dişi *P. cuniculi* (4x)

Menenjit bulguları görülen tavşan tedaviye başlanılan ikinci günde kaybedilmiştir. Kulak lezyonu şekillenmiş diğer üç tavşanda tedaviyi takip eden birinci haftanın sonunda kaşıntı ve deri bulgularının büyük oranda azaldığı tespit edilmiştir. İkinci hafta sonrasında klinik ve parazitolojik incelemelerde etkene rastlanmamış ve klinik olarak iyileşme sağlanmıştır. Hasta hayvanlarla temas halinde olan ve koruma amaçlı ivermektin uygulaması yapılan tavşanların hiçbirinde enjeksiyon sonrasında uyuz etkeni ve kulak lezyonları görülmemiştir.



Şekil 3. *P. cuniculi* enfestasyonuna bağlı tortikollisin klinik görünümü

TARTIŞMA

Psoroptes cuniculi tavşanlar için doğal patojen kabul edilmekte (1, 6), hastalık tedavi edilmediği durumlarda yem tüketiminde azalma ve kilo kaybı ile beraber ekonomik kayıplara yol açabilmekte ve laboratuvar hayvanları için ayrı bir önem taşımaktadır (5). Şiddetli psoroptik uyuza lenfosit yanıt ve antikor üretiminin baskılandığı kaydedilmekte, böylece immün cevaptaki değişime ek olarak ortaya çıkan yoğun kaşıntıya bağlı davranış bozuklukları gibi klinik semptomların bilimsel çalışmaların sonucunu değiştirebileceği öne sürül-

mektedir (1). Bu nedenle deney hayvanı olarak kullanılan tavşanlarda *P. cuniculi* tedavisi ve korunması ayrı bir önem taşımaktadır. Hastalığın ilk safhalarında tedavi edilmemesi tavşanlarda otitise yol açmakta, sonrasında diğer patojenlerin beyne ulaşmasıyla menenjit komplikasyonu, hatta ölüme yol açabileceği bildirilmektedir (5, 11). İvermektin kullanımının immun sistemdeki baskıyı kaldırarak daha hızlı bir bağışık yanıtı yol açtığı, psoroptik uyuzun tedavisinde tavşanlarda tek doz ivermektin uygulamasının özellikle hafif enfestasyonlarda spesifik antikor yanıtı artırdığı, diğer yandan hem şiddetli hem de hafif enfestasyonlarda enjeksiyonu takip eden beşinci günde antikor üretiminin pik yaptığı kaydedilmektedir (9, 10).

Tavşanlarda uyuz tedavisinde son yıllarda avermektin türevleri uygulama kolaylığı ve etki süresinin uzunluğu nedeniyle tercih edilmektedir (5, 8). Tek doz veya belli aralıkla ivermektin uygulamasının tavşanlarda kulak uyuzunun tedavisinde etkili bir yöntem olduğu (3, 6, 9) ve lipozomal ivermektinin derialtı yolla verildiğinde ise daha hızlı dolaşıma geçtiği bildirilmiştir (2). Pandey (6), doğal *P. cuniculi*'ye bağlı kulak enfeksiyonu şekillenmiş hayvanlarda 400 µg/ kg dozda tek doz ivermektin uygulamasının klinik iyileşme sağladığı ve altıncı günde kulakta etkene rastlanmadığını bildirmiştir. Curtis ve ark. (4) ise 400 ve 440 µg/kg dozda 18 gün ara ile ivermektin uygulamasının hastalığa yönelik daha güvenli ve etkili bir iyileşme süreci sağladığını bildirmişlerdir.

Bu çalışmada kulak uyuzu şekillenmiş 4 tavşana subkutan olarak 400 µg/kg dozda ivermektin uygulaması yapılmış, bir hafta sonra lezyonlarda gözle görülür iyileşme şekillendiği, kaşıntının tamamen ortadan kalktığı, kulak kepeçesindeki kabuklanma ve eksudat bulgularının tamamen düzeldiği görülmüş, bu nedenle doz tekrarı yapılmamıştır. Ancak belirgin kulak lezyonu, eksudasyon ve koordinasyon bozukluğu tespit edilen bir hayvanda klinik olarak menenjit komplikasyonu geliştiği ve olası immunsupresyon nedeniyle ivermektin ile birlikte yapılan destek tedaviye karşın hayvanın öldüğü düşünülmüştür.

İlaç uygulamasından sonra 15 ve 20. günlerde klinik ve parazitolojik muayenelerde de etkene rastlanmamıştır. Diğer taraftan hasta hayvanlarla temas etmiş olan tavşanlarda, koruyucu amaçla ivermektin uygulamasıyla bu hayvanlarda da herhangi bir hastalık belirtisi görülmemiştir. Gerek tedavi, gerekse koruyucu amaçla ilaç kullanılan hayvanlarda ilaca bağlı herhangi bir yan etkiye rastlanmamıştır.

Sonuç olarak, tek doz ivermektin uygulamasının *P. cuniculi* enfestasyonu görülen tavşanlarda klinik iyileşme sağladığı ve enfeste hayvanlar ile teması olanlarda koruyucu olduğu gözlenmiştir.

KAYNAKLAR

1. **Baker DG**, 1998. Natural pathogens of laboratory mice, rats, and rabbits and their effects on research. *Clin Microbiol Rev*, 11: 231-266.

2. **Bassissi F, Lespine A, Alvinerie M**, 2006. Assesment of a liposomal formulation of ivermectin in rabbit after a single subcutaneous administration. *Parasitol Res*, 98: 244-249.
3. **Curtis SK, Brooks DL**, 1990. Eradication of ear mites from naturally infested conventional research rabbits using ivermectin. *Lab Anim Sci*, 40: 406-408.
4. **Curtis SK, Housley R, Brooks DL**, 1990. Use of ivermectin for treatment of ear mite infestation in rabbits. *JAVMA*, 196: 1139-1140.
5. **Kanbur M, Atalay O, Ica A, Eraslan G, Cam Y**, 2008. The curative and antioxidative efficiency of doramectin and doramectin + vitamin AD(3)E treatment on *Psoroptes cuniculi* infestation in rabbits. *Res Vet Sci*, 85: 291-293.
6. **Pandey VS**, 1989. Effect of ivermectin on the ear mange mite, *Psoroptes cuniculi*, of rabbits. *Br Vet J*, 145: 54-56.
7. **Rossi G, Donadio E, Perrucci S**, 2007. Immunocytochemistry of *Psoroptes cuniculi* stained by sera from naive and infested rabbits: preliminary results. *Parasitol Res*, 100: 1281-1285.
8. **Kurtde A, Karaer Z, Acar A, Güzel M, Cingi CC, Ural K, İca A**, 2007. Use of selamectin for the treatment of psoroptic and sarcoptic mite infestation in rabbits. *Vet Dermatol*, 18: 18-22.
9. **Uhlir J**, 1991. Effect of ivermectin on the development of serum antibody activity in rabbits infested with *Psoroptes cuniculi* (Acari: Psoroptidae). *Folia Parasitol (Praha)*, 38: 79-82.
10. **Uhlir J**, 1991. Humoral and cellular immune response of rabbits to *Psoroptes cuniculi*, the rabbit scab mite. *Vet Parasitol*, 40: 325-334.
11. **Ulutas B, Voyvoda H, Bayramlı G, Karagenc T**, 2005. Efficacy of topical administration of eprinomectin for treatment of ear mite infestation in six rabbits *Vet Dermatol*, 16: 334-337.
12. **Von Ribbeck R, Ilchmann G**, 1969. Complications of *Psoroptes cuniculi* infestations of domestic rabbits. *Monatsch Vet Med*, 24: 377-381.
13. **Voyvoda H, Ulutas B, Eren H, Karagenc T, Bayramlı G**, 2005. Use of doramectin for treatment of sarcoptic mange in five Angora rabbits. *Vet Dermatol*, 16: 285-288.
14. **Wagner R, Wendlberger U**, 2000. Field efficacy of moxidectin in dogs and rabbits naturally infested with *Sarcoptes* spp., *Demodex* spp. and *Psoroptes* spp. mites. *Vet Parasitol*, 93: 149-158.